

Infection pulmonaire à *Nocardia aroensis* : première observation en Afrique

Chevalier B¹, Margery J², Couble A³, Rodriguez-Nava V³, Debonne JM², Mbaye PS², Boiron P³, Laurent F³

1. Service de biologie, 2. Services médicaux, hôpital Principal, Dakar, Sénégal.
3. Laboratoire de mycologie fondamentale, université Claude Bernard, Lyon, France.

Med Trop 2009 ; **69** : 506-508

RÉSUMÉ • La nocardiose est une pathologie rare de diagnostic difficile. Les formes pulmonaires sont les plus nombreuses associées à des manifestations symptomatiques polymorphes et non spécifiques. L'espèce incriminée, *Nocardia aroensis*, n'a été isolée qu'une seule fois au Japon lors de sa description princeps. Nous rapportons la seconde description mondiale de cette espèce *Nocardia aroensis* chez une femme africaine de 50 ans, non immunodéprimée.

MOTS-CLÉS • *Nocardia aroensis*. Nocardiose. Infection pulmonaire. Sénégal.

NOCARDIA AROENSIS AND LUNG INFECTION: FIRST CASE REPORT IN AFRICA

ABSTRACT • Nocardiosis is a rare disease that is difficult to diagnose. Pulmonary forms are most common in association with a variety of nonspecific symptoms. Up to now isolation of the offending species, i.e., *Nocardia aroensis*, has been reported only once during the first description in Japan. The purpose of this article is to report the second world case of isolation of the *Nocardia aroensis* in a 50-year-old immunocompetent African woman.

KEY WORDS • *Nocardia aroensis*. Nocardiosis. Lung. Senegal.

Les bactéries appartenant au genre *Nocardia* sont des bactéries hydro-telluriques largement distribuées dans notre environnement. Parmi toutes les espèces, de nombreuses sont pathogènes pour l'homme, l'animal mais aussi pour les plantes. Chez l'Homme, ces bactéries se comportent comme des pathogènes opportunistes provoquant des infections rares mais graves, surtout chez les patients immunodéprimés. Elles sont à l'origine d'infections granulomateuses et suppuratives localisées au niveau du poumon ou de la peau avec un fort pouvoir de dissémination notamment au niveau du tissu cérébral. En raison de la nature et de la gravité des infections dont elles sont responsables, l'identification rapide et précise de ces bactéries ainsi que l'évaluation de leur niveau de sensibilité aux antibiotiques est capitale (1).

Nous rapportons ici un cas de nocardiose mimant un tableau de tuberculose pulmonaire due à une espèce récemment décrite au Japon *Nocardia aroensis*. Il s'agit de la seconde description clinique de cette espèce et de la première observation en Afrique.

mégalie et l'auscultation cardio-pulmonaire ne retrouve que des râles bronchiques diffus. L'examen tomodensitométrique du poumon révèle une pneumopathie excavée diffuse bilatérale asymétrique

Observation

Une femme âgée de 50 ans, est hospitalisée pour une altération de l'état général dans un contexte d'asthénie, d'anorexie et d'amaigrissement, associée à une fièvre vespéro-nocturne, des frissons, des sueurs, une expectoration muqueuse non hémoptoïque et une diarrhée faite de 2 à 3 selles par jour, évoluant depuis plusieurs semaines. Elle n'a jamais quitté le Sénégal et ne prend aucun traitement médicamenteux. L'examen clinique montre un poids de 32 kg pour une taille de 1 m 55, des signes de déshydratation extracellulaire, une pâleur cutanéomuqueuse. Il n'y a pas d'organo-

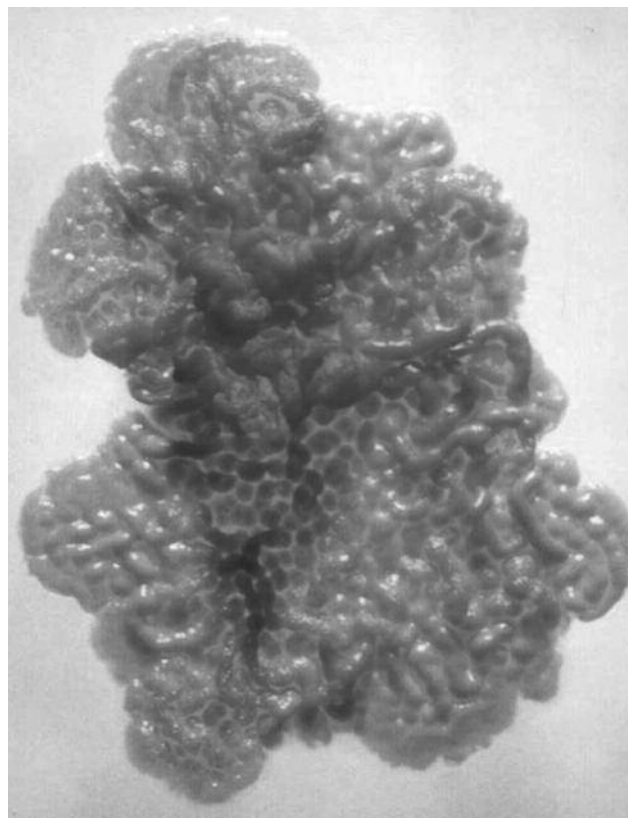


Figure 1. Aspect macroscopique sur boîte de pétri.

• Correspondance : be.chevalier@gmail.com
• Article reçu le 12/02/2008, définitivement accepté le 16/07/2009.

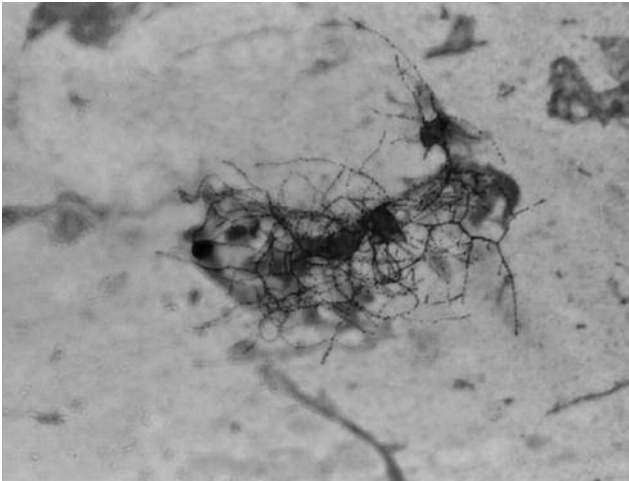


Figure 2. Aspect microscopique, coloration de Gram.

associée à des réactions périphériques de type alvéolaire sans niveau liquidien. L'hémogramme montre une anémie normocytaire à 7,3 g/dL d'hémoglobine, une polynucléose à 12 700 G/L composée de 80 % de polynucléaires neutrophiles et un taux modéré de plaquettes à 150 000 G/L. La glycémie est normale. L'examen cyto bactériologique des urines, les hémocultures, les coprocultures sont négatives. Les sérologies du virus de l'immunodéficience humaine 1 et 2 sont négatives. L'examen direct des crachats après coloration de Gram et de May Grünwald Giemsa met en évidence de nombreux polynucléaires altérés et une association de germes gram positifs et négatifs. Il n'a pas été observé avec ces colorations de levures ou de filaments ramifiés. La coloration de Ziehl n'a pas permis de mettre en évidence de bacilles acido-alcool résistants. Des mises en culture sur une gélose au sang de mouton, une gélose sabouraud et sur des milieux de Lowenstein et Coletsos ont été réalisées et incubées en aérobiose. Une culture pure sur la gélose au sang est isolée après 6 jours d'incubation à 37°C sous la forme de colonies planes, légèrement surélevées, plissées et cérébriformes réalisant un aspect crayeux et duveteux blanchâtre (Fig. 1). Les milieux de Lowenstein et de Coletsos sont restés stériles. Après coloration de Gram, la présence de filaments ramifiés oriente vers le genre *Nocardia* (Fig. 2). Pour permettre un diagnostic d'espèce et réaliser un antibiogramme, la souche est alors adressée à l'Observatoire Français des Nocardioses (OFN, Lyon, France). L'appartenance de la souche au genre *Nocardia* est confirmée rapidement en utilisant une technique de PCR spécifique de genre (2). Puis l'identification d'espèce est réalisée par séquençage d'un fragment de 475 pb du gène codant l'ARNr 16S (3). L'analyse du positionnement de cette séquence au sein de l'arbre phylogénétique regroupant l'ensemble des souches types appartenant au genre *Nocardia* est obtenue en utilisant le progiciel Bibi (Bio-Informatique Bacterial Identification, <http://pbil.univ-lyon1.fr/bibi>). L'identification spécifique étant définie comme étant l'espèce dont la séquence est la plus proche phylogénétiquement de la séquence testée, la souche clinique est identifiée comme appartenant à l'espèce *N. aroensis* (99,3 % de similarité (4 nucléotides de différence) avec la souche japonaise *N. aroensis* DSM 44729T. Enfin un antibiogramme, réalisé par la méthode de diffusion en disque selon le protocole de Wallace (4) et interprété selon les critères établis par le Comité de l'antibiogramme de la société Française de microbiobiologie (CA-SFM) montre une sensibilité à l'imipénème, au cefotaxime, à la tobra-

mycine, à la minocycline, au cotrimoxazole, à la ciprofloxacine et à la rifampicine. Dans le même temps, une résistance est détectée pour l'ampicilline, l'amoxicilline plus acide clavulanique, la ceftazidime, la gentamicine et l'érythromycine.

La patiente a bénéficié, en raison d'une hypersensibilité au cotrimoxazole, d'une association atypique ciprofloxacine-rifampicine qui a permis une évolution favorable avec guérison.

Discussion

La nocardiose est une pathologie rare de diagnostic difficile. Les formes cliniques de la nocardiose sont nombreuses (5). Le poumon est atteint dans 60 à 80% des cas après inhalation de spores ou de fragments de mycélium en suspension dans l'air et en particulier dans des particules de poussière. La présentation clinique la plus fréquente est une pneumopathie subaiguë ou chronique, souvent nécrosante associée à des manifestations symptomatiques polymorphes non spécifiques. Comme le montre notre observation et l'analyse de la littérature, la ressemblance clinique (asthénie, perte de poids) et radiologique (avec abcès et/ou caverne) avec une atteinte tuberculeuse est classique et est à l'origine de diagnostics erronés et d'administration abusive de traitements anti-tuberculeux complexes, inefficaces et coûteux. Après dissémination hématogène, l'atteinte du système nerveux central est retrouvée dans 30 à 55% des cas et apparaît généralement sous la forme d'un seul abcès sans localisation cérébrale préférentielle. Les formes atteignant la peau et les tissus mous peuvent, quant à elles, être subdivisées en quatre groupes : abcès et cellulite, lymphangite, mycétome et atteintes cutanées secondaires avec dissémination. Ces formes siègent au niveau des parties découvertes. Il n'y a généralement pas de dissémination systémique de l'infection et une guérison spontanée des lésions est possible laissant malgré tout des séquelles cicatricielles importantes.

À côté de ces atteintes classiques, presque tous les organes peuvent être atteints : plèvre et paroi thoracique, œil, foie, ganglions lymphatiques, pancréas, cœur, os, articulations, reins, surrénales, rate, intestins, péritoine, thyroïde, conduit auditif, amygdales, pharynx, cavité buccale et trachée.

Les formes disséminées sont retrouvées chez les patients immunodéprimés et associées à un pronostic sombre avec une mortalité élevée.

La nocardiose bénéficie d'un indice de suspicion faible au sein du corps médical qui explique sans doute une sous-estimation du nombre véritable d'infections dues à ces bactéries. En fait, ce diagnostic devrait être évoqué devant un certain nombre de signes cliniques non spécifiques comme une maladie fébrile suppurative ou une image radiologique pulmonaire pathologique au même titre que des infections bactériennes et virales courantes, une tuberculose pulmonaire ou des infections fongiques opportunistes, et ce d'autant que les patients présentent un système immunitaire altéré par un traitement médicamenteux ou une pathologie sous-jacente. Toutefois, il peut dans 15 à 20 % des cas ne pas être retrouvé de facteurs de prédisposition connus (5). Le seul critère formel est constitué par la mise en évidence du germe, après des prélèvements nécessitant quelquefois des méthodes invasives. Les bactéries appartenant au genre *Nocardia* peuvent parfois être retrouvées sur la peau et dans le tractus respiratoire supérieur à l'état de saprophyte (1), les critères permettant de juger de l'importance d'une culture positive à *Nocardia* isolée du tractus respiratoire et de la peau, incluent, outre les signes cliniques du

patient, l'examen direct coloré au Gram, une culture pure ou prédominante, et éventuellement des isolements répétés du microorganisme à partir de différents prélèvements cliniques. Dans le cas de notre patiente, la présence en culture pure de *Nocardia* identifiée comme seul pathogène avéré et de signes cliniques pulmonaires et radiologiques concordants a permis de porter le diagnostic de nocardiose.

L'identification précise des espèces est justifiée car leurs caractéristiques épidémiologiques, leur pouvoir pathogène et leur sensibilité aux antibiotiques sont différents. Mais cette identification s'avère difficile, notamment en raison de l'augmentation récente du nombre d'espèces décrites. Avec plus de soixante espèces recensées, l'utilisation des caractères phénotypiques s'avère insuffisamment discriminant et illusoire. Seules des méthodes moléculaires basées sur le séquençage de gènes d'intérêt (ARNr 16S, hsp65, sod) couplées à des logiciels d'analyse phylogénétique et des banques de données permettent actuellement d'atteindre une discrimination satisfaisante. Dans le cas de notre patiente, ces outils nous ont permis de montrer que la souche isolée appartient à l'espèce *N. arvensis*. La description récente de cette espèce, par Kageyama en 2004 (6), repose sur une seule et unique souche isolée du crachat et du LBA d'un japonais de 75 ans atteint de mycobactériose atypique. La souche sénégalaise que nous décrivons ici semble indiquer une répartition mondiale de cette espèce. Dans les deux cas, cette souche a été isolée à partir d'un prélèvement pulmonaire, ce qui pourrait indiquer un tropisme spécifique et un pouvoir pathogène pulmonaire préférentiel.

Concernant la prise en charge thérapeutique de notre patiente, la ciprofloxacine et la rifampicine étaient apparues sensible *in vitro*. Néanmoins l'antibiogramme reste pour les *Nocardia* et d'ailleurs plus généralement pour tous les actinomycètes un problème épineux. La standardisation de l'inoculum reste délicate en raison d'une croissance variable des souches et de la difficulté d'obtention d'une suspension homogène. Par ailleurs des discordances entre activité *in vitro* et *in vivo* ont été rapportées notamment pour les sulfamides (7). Ainsi en l'absence d'antibiogrammes standardisés et de véritables essais cliniques contrôlés, seules des recommandations empiriques sont actuellement proposées. Les sulfamides, généralement associés au triméthoprime, sont considérés

comme le traitement de référence de la nocardiose. L'association imipénème + amikacine ou cefotaxime + amikacine en IV dans le traitement initial de l'infection semble pouvoir aussi être recommandée en première intention associée ou non au cotrimoxazole qui sera dans la majorité des cas utilisé en relais *per os* après deux à trois semaines de traitement IV. Devant l'impossibilité d'utiliser le cotrimoxazole, des relais *per os* par minocycline, ciprofloxacine ou amoxicilline+acide clavulanique ont été utilisés avec succès par certaines équipes (7).

Conclusion

Les nocardioses sont des infections rares et probablement sous-estimées en raison d'un tableau clinique peu spécifique pouvant mimer de nombreuses autres infections ou pathologies. Le cas présenté, qui constitue la seconde description mondiale de nocardiose due à l'espèce *N. arvensis*, témoigne des difficultés de diagnostic de cette infection qui mérite d'être évoquée devant les tableaux pulmonaires, cutanés ou cérébraux.

Références

1. Georghiou PR, Blacklock ZM. Infection with *Nocardia* species in Queensland. A review of 102 clinical isolates. *Med J Aust* 1992; 156 : 692-7.
2. Laurent FJ, Provost F, Boiron P. Rapid identification of clinically relevant *Nocardia* species to genus level by 16S rRNA gene PCR. *J Clin Microbiol* 1999; 37 : 99-102.
3. Rodríguez-Nava V, Couble A, Devulger G, Flandrois JP, Boiron P, Laurent F. Use of PCR-restriction enzyme pattern analysis and sequencing database for hsp65 gene-based identification of *Nocardia* species. *J Clin Microbiol* 2006; 44 : 536-46.
4. Wallace RJ Jr, Septimus EJ, Musher DM, Martin RR. Disk diffusion susceptibility testing of *Nocardia* species. *J Infect Dis* 1977; 135 : 568-76.
5. Laurent F, Couble A, Boiron P. *Nocardia* : données épidémiologiques et cliniques recueillies par l'Observatoire Français des Nocardioses entre 1995 et 2000. *Bull Soc Fr Microbiol* 2003; 18 : 185-91.
6. Kageyama A, Yazawa K, Mukai A, Kohara T, Nishimura K, Kroppenstedt RM *et al.* *Nocardia arvensis* sp. nov. and *Nocardia pneumoniae* sp. nov. isolated from patients in Japan. *Int J Syst Evol Microbiol* 2004; 54 : 2025-9.
7. Boiron P, Laurent F. « *Nocardia* » et nocardiose. EMC (Elsevier SAS, Paris), Maladies infectieuses, 8-037-K-10, 2006 ; 1-8.